

# PROCEDIMIENTOS EN EL TRATAMIENTO DE HIPOSPADIAS

AUTORES: Fº Javier Navarro Núñez, Inmaculada Romacho Martínez, Mº Jose Guadix Peinado.

H.U.S.C. Granada

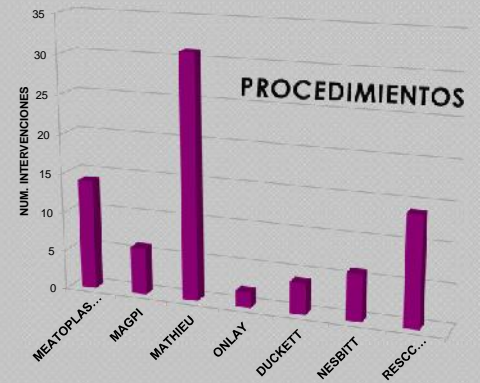
## INTRODUCCIÓN

El hipospadias representa una de las malformaciones congénitas más frecuentes. Existen múltiples técnicas para su corrección, ninguna de ellas es totalmente eficaz, siendo más complejo su tratamiento cuanto más proximal es el orificio uretral.

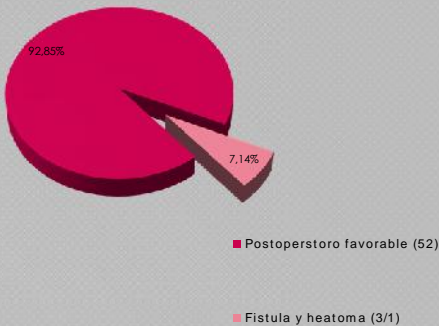
Presentamos nuestra casuística de hipospadias distales y proximales, con y sin chordée, y revisamos los resultados obtenidos con el tratamiento quirúrgico según técnicas de M.A.G.P.I., Meatoplastias +/- resección de prepucio, Mathieu para hipospadias distales, y On Lay island flap y Duckett para los proximales.

## MATERIAL Y MÉTODOS

Entre enero y diciembre de 2011 se han sido intervenidos un total de 56 pacientes, con edades comprendidas entre 2-15 años, realizando un total de 77 procedimientos. En 14 se ha realizado meatoplastia con resección de prepucio, incluyendo 6 M.A.G.P.I., Mathieu en 31 casos, 14 de los cuales precisaron meatotomía previa, On Lay island flap 2 y Duckett en 4 casos, practicando técnica de Nesbitt en 2 y 4 casos respectivamente. Para la oclusión de la herida quirúrgica, en 34 pacientes se utilizaba vendaje compresivo y en 22 se utiliza apósito espuma de poliuretano con silicona (Mepilex)



## COMPLICACIONES



## RESULTADOS

La evolución en el postoperatorio inmediato fue favorable en el 92.85% de los casos, apreciándose, 3 fistulas y 1 hematoma en el dorso del pene (7.14%).

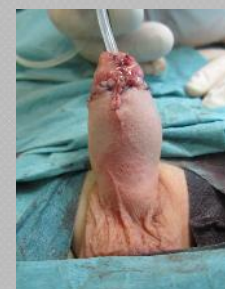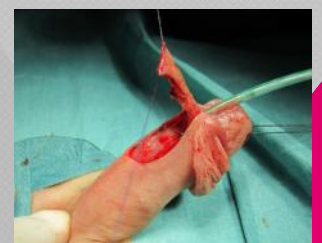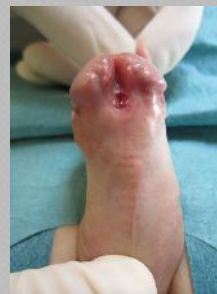A largo plazo, el resultado funcional y estético ha sido satisfactorio en el 97.2% de los casos, encontrando solo en 3 casos (2.80%) retracción parcial del colgajo cutáneo. En 22 pacientes se utilizó apósito espuma de poliuretano con silicona (Mepilex) no apareciendo ningún tipo de complicación o evento adverso.

En los pacientes intervenidos, por primera vez con alguna de estas técnicas, se ha obtenido un 100% de éxitos. El resultado de la flujometría, realizada a los seis meses de la intervención, ha sido favorable en todos los casos en los que se ha realizado, no apreciando ningún caso de estenosis uretral. La incurvación fue corregida en todos los casos.

## CONCLUSIONES

Podemos concluir diciendo que comparando los periodos en los que se utilizó vendaje compresivo frente a apósito espuma de poliuretano con silicona (Mepilex) se observa que en este segundo periodo no existen complicaciones derivadas de la cura quirúrgica.

Podemos establecer que la clave del éxito de nuestra casuística, tanto en hipospadias distales como proximales, reside en una buena indicación, sin forzar la técnica, así como en una meticulosa realización de la técnica quirúrgica seleccionada.



TECNICA DE MATHIEU