

EXTRACCIÓN DE FITOBEZOAR EN PACIENTE INTERVENIDO DE INTERPOSICIÓN ESOFÁGICA DEL COLON.

Evidencia científica en la Seguridad del Paciente: Asistencia sanitaria de calidad y promoción de salud.

AUTOR: GERMÁN ÁLVAREZ SAMANIEGO
INSTITUCIÓN: HOSPITAL TORRECÁRDENAS (ÁREA DE QUIRÓFANO) ALMERÍA

INTRODUCCIÓN:

El presente póster analiza el caso de un paciente con Síndrome de Down de 43 años operado de interposición esofágica de colon por antigua ingesta de amoniaco, que, en esta ocasión, ha formado un fito bezoar de celulosa de localizado en el neo-esófago, pudiendo ocasionar serio riesgo de broncoaspiración.

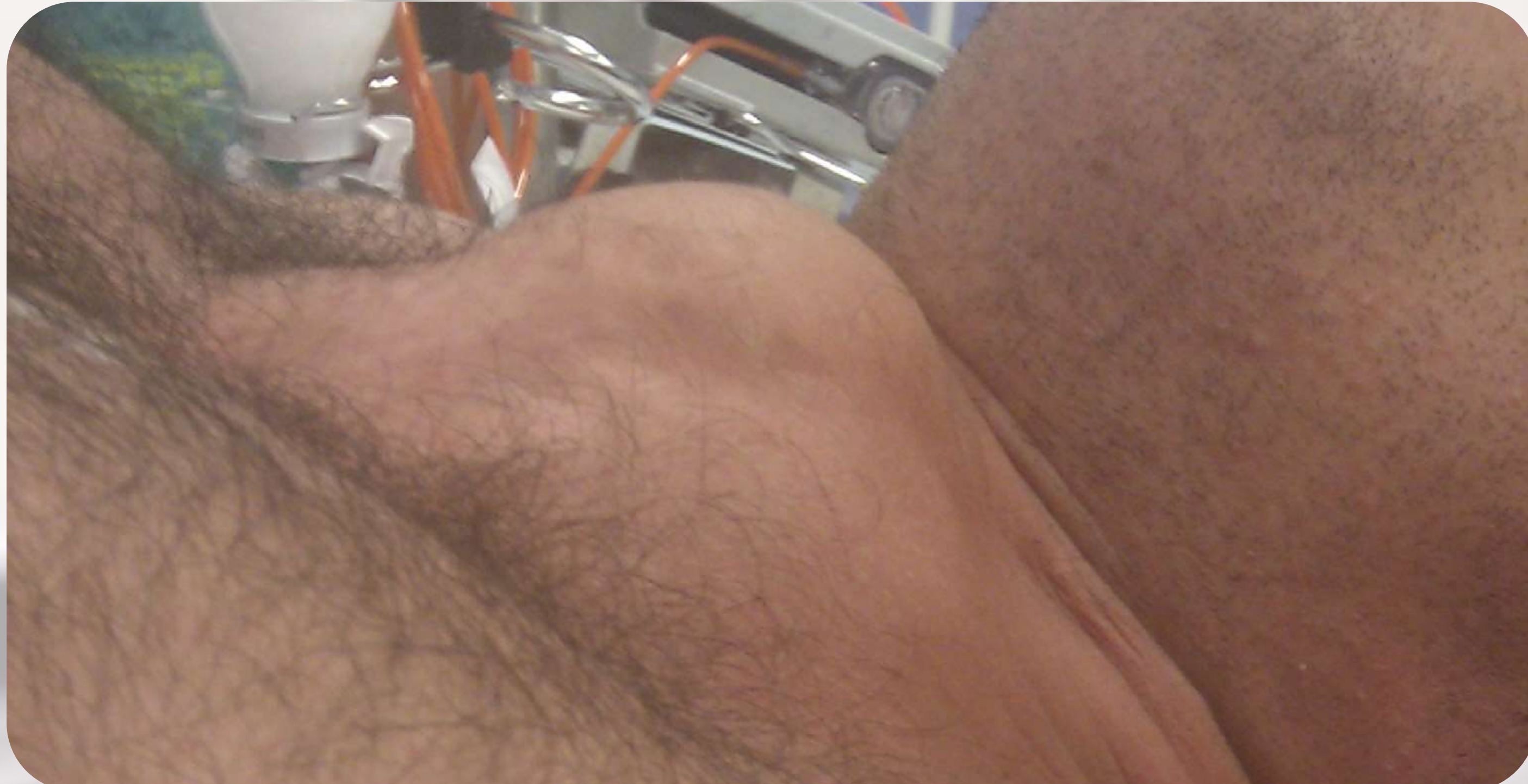OBJETIVOS:

- Explicar la intervención a la familia para la extracción del fito bezoar.
- Realizar la extracción del fito bezoar.
- Coordinar distintos servicios médicos para la extracción del fito bezoar.

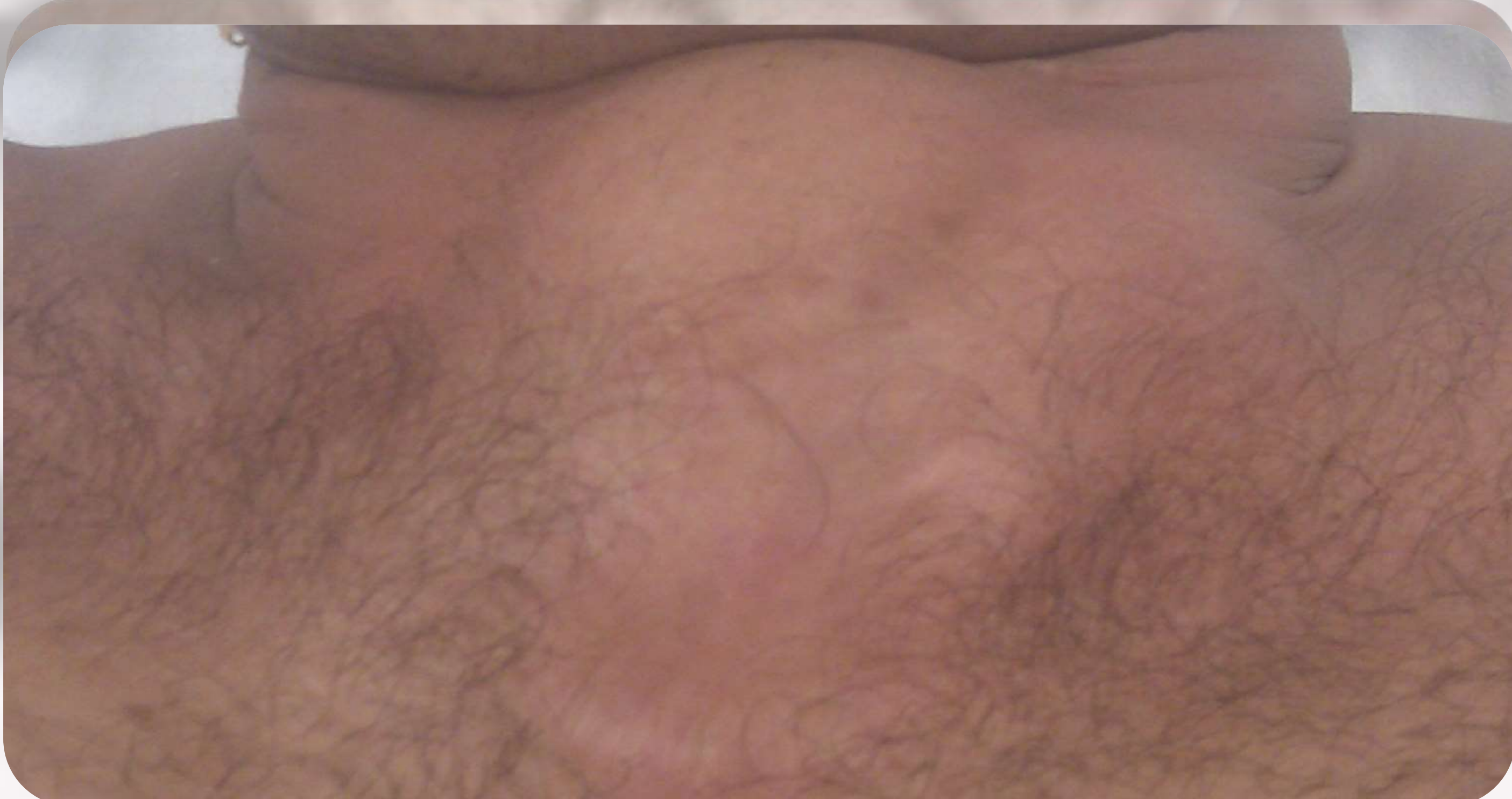MATERIAL Y MÉTODOS:

- Lazo para polipectomía de un solo uso (médium oval STIFF de 27 mm, CAPTIVATOR).
- Endoscopio digestivo adulto específico.
- Torre de endoscopia con pantalla, luz, aspiración e irrigación.
- Equipo de personal multidisciplinar.
- Quirófano.

VISTA LATERAL DE LA OBSTRUCCIÓN



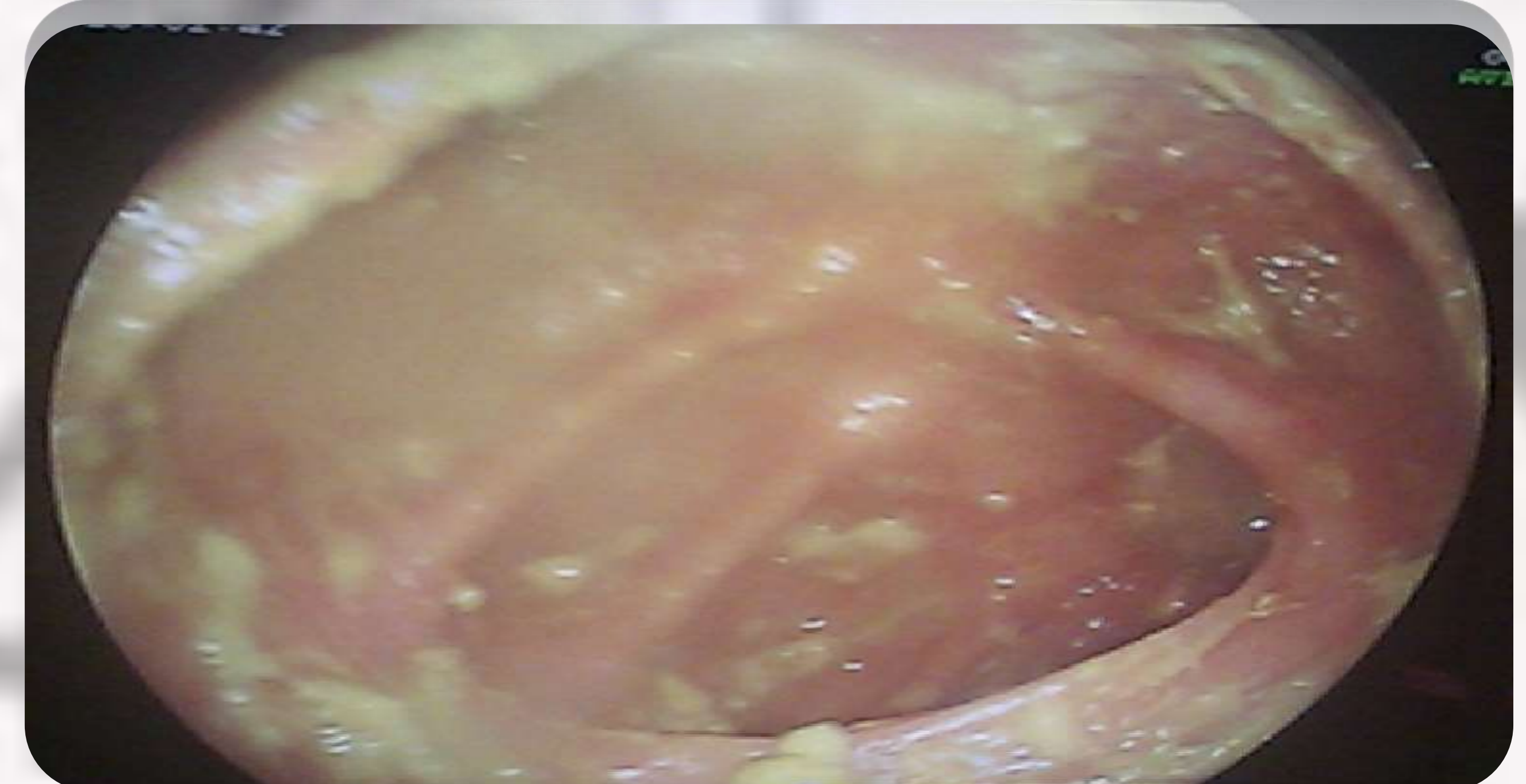
VISTA ANTERIOR DE LA OBSTRUCCIÓN



VISTA ENDOSCOPICA DEL FITOBEZOAR



VISTA ENDOSCOPICA POSTERIOR A LA EXTRACCIÓN



RESULTADOS

El resultado final fue la extracción de la mayor parte del fito bezoar. Se pudo reparar la obstrucción parcial de la interposición colónica-esofágica mediante el uso del endoscopio y con el lazo oval de polipectomía, bajo sedación y posición decúbito supino con flexión dorsal del cuello. Posteriormente, se le explicó a la familia los cuidados y precauciones pertinentes que debían tomar para evitar posibles complicaciones y futuras recaídas.

CONCLUSIONES:

El presente artículo se realiza en un caso único en el que el resultado es el esperado y responde a la peculiaridad del mismo siendo aplicable en general para otros pacientes de similares o iguales características. Cada vez es más necesario la realización de textos escritos y evidenciados científicamente para el desarrollo de una asistencia sanitaria y una promoción de la salud de calidad.

BIBLIOGRAFÍA:

ABULARACH C RODRIGO, VENTURELLI M FRANCISCO, CERDA C RICARDO, URIZAR G ALVARO, LIRA E EDUARDO, HAITO CH YAMILE et al . Interposición de colon transverso como alternativa de reconstrucción tras la esofagogastrectomía total. Rev Chil Cir [revista en la Internet]. 2011 Ago [citado 2014 Mar 29] ; 63(4): 432-436. Disponible en: http://www.scielo.cl/scielo.php?script=sci_arttext&pid=S0718-40262011000400019&lng=es. <http://dx.doi.org/10.4067/S0718-40262011000400019>.

Vázquez López C., Rodríguez Lage C., Álvarez Payero M., Yáñez González I., Ucha Samartín M., Álvarez Seoane J.. Celulosa en el tratamiento de fito bezoares. Nutr. Hosp. [revista en la Internet]. 2011 Dic [citado 2014 Mar 29] ; 26(6): 1490-1490. Disponible en: http://scielo.isciii.es/scielo.php?script=sci_arttext&pid=S0212-16112011000600042&lng=es.